Глава 6

МОЗЖЕЧОК И РАССТРОЙСТВА КООРДИНАЦИИ ДВИЖЕНИЙ

Моторика человека характеризуется поразительной точностью целенаправленных движений, что обеспечивается соразмерной работой многих мышечных групп, управляемых не только произвольно, но и во многом автоматически. Управляет этой сложной многофункциональной системой многонейронный координирующий аппарат, который контролирует равновесие тела, стабилизирует центр тяжести, регулирует тонус и согласованную разнообразную деятельность мышц. Для выполнения координации движений требуются четкая и непрерывная обратная афферентация, информирующая о взаимоположении суставов, о состоянии мышц, о нагрузке на них, контроль за траекторией движения. Центром координации движений является мозжечок; в функциональном отношении в нем выделяют тело мозжечка, состоящее из двух полушарий, червя и трех пар ножек.

Коллектором афферентных импульсов, поступающих в мозжечок по различным путям, является ядро шатра (nucl. fastigii). Получив разрозненную информацию из различных источников, это ядро посылает ее для переработки к грушевидным нейронам (клеткам Пуркинье) коры мозжечка в соответствии с соматической проекцией (в передних отделах полушарий мозжечка представлены верхние конечности, в задних отделах — нижние; в передних отделах коры червя мозжечка представлены голова и шея, а в задних отделах — туловище). Проксимальные отделы конечностей проецируются медиальнее, дистальные — латеральнее; полушария ответственны за координацию движений конечностей, червь — туловища (рис. 6.1).

Грушевидные нейроны переработанную информацию направляют нейронам зубчатого ядра, которые распределяют и рассылают ее в нужные эфферентные системы.

Со стволом головного мозга мозжечок связан тремя парами ножек: верхние (pedunculi cerebellares superiores) соединяют его со средним мозгом на уровне четверохолмия; средние (pedunculi cerebellares medii) — с мостом мозга; нижние (pedunculi cerebellares inferiores) — с продолговатым мозгом. Ножки состоят из нервных волокон, которые приносят импульсы к мозжечку или отводят от него.

В осуществлении произвольного движения главная роль мозжечка состоит в согласовании быстрых (фазических) и медленных (тонических) компонентов двигательного акта. Это становится возможным благодаря двусторонним связям мозжечка с мышцами и корой головного мозга (рис. 6.2). Мозжечок получает афферентные импульсы от всех рецепторов, раздражающихся во время движения (от проприоцепторов, вестибулярных, зрительных, слуховых и др.). Получая информацию о состоянии двигательного аппарата, мозжечок оказывает влияние на красное ядро и ретикулярную формацию ствола мозга, которые посылают импульсы к γ-мотонейронам спинного мозга, регулирующим мышечный тонус.

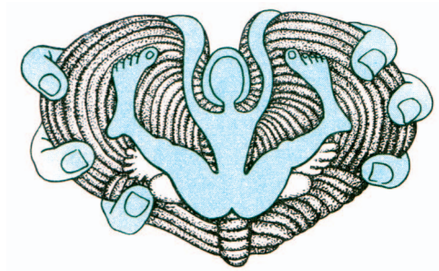

Рис. 6.1. Соматотопическая проекция в коре червя и полушариях мозжечка

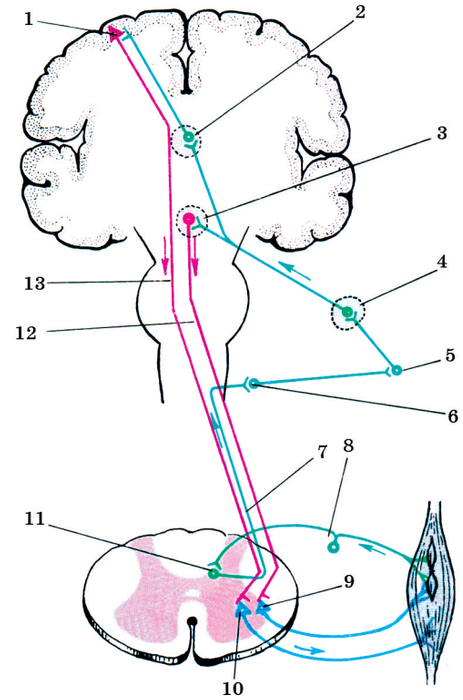

Рис. 6.2. Мышечно-мозжечково-корковые пути:

1 — гигантопирамидальный нейрон (прецентральная извилина); 2 — клетка таламуса; 3 — клетка красного ядра; 4 — клетка зубчатого ядра; 5 — клетка коры полушария мозжечка; 6 — клетка коры червя мозжечка; 7 — задний спинно-мозжечковый путь; 8 — клетка спинномозгового узла; 9 — γ-мотонейрон; 10 — α-мотонейрон (периферический мотонейрон); 11 — клетка заднего рога; 12 — красноядерно-спинномозговой путь; 13 — корково-спинномозговой путь (пирамидный путь)

Кроме того, часть афферентных импульсов через мозжечок поступает в кору больших полушарий двигательной зоны (прецентральную и лобные извилины). Поэтому мышечно-мозжечково-корковый путь можно относить вместе с проводниками суставно-мышечного чувства к двигательному (кинестетическому) анализатору.

Основная функция мозжечка осуществляется на подсознательном уровне. Эфферентные импульсы от ядер мозжечка регулируют проприоцептивные рефлексы на растяжение. При мышечном сокращении происходит возбуждение проприорецептора (мышечное веретено) как мышц-синергистов, так и мышц-антагонистов. В норме, однако, превращения произвольного движения в сложный рефлекс не происходит вследствие тормозного влияния мозжечковых импульсов. Поэтому при поражении мозжечка расторможенность сегментарных проприоцептивных рефлексов проявляется движениями конечностей по типу атаксии.

Мозжечок имеет многие афферентные и эфферентные связи.

Задний спинно-мозжечковый путь [tractus spinocerebellaris dorsalis (posterior)], или путь Флексига. Первый нейрон заложен в спинномозговом ганглии, дендриты его связаны с проприорецепторами мышц, сухожилий, связок и надкостницы; аксон в составе заднего корешка через задний рог подходит к клеткам колонки Кларка (в основании заднего рога). Волокна этих вторых нейронов направляются в наружные слои задней части бокового канатика своей стороны, поднимаются вдоль всего спинного мозга и на уровне продолговатого мозга в составе нижней мозжечковой ножки входят в червь мозжечка. В коре червя мозжечка находится третий нейрон, который контактирует с грушевидными нейронами коры полушария мозжечка. Аксоны последних идут к зубчатому